

## 소록도 한센인의 아래눈꺼풀걸말림에 대한 가쪽 눈꺼풀판띠고정술의 효과

국립소록도병원 안과  
김 모 세

- Abstract -

### Lateral tarsal strip operation for the correction of paralytic and involucional Ectropion in Sorokdo Leprosy Patients

Mo-Sae, Kim

department of ophthalmology, National Sorokdo hospital

**Purpose:** To evaluate the effect of the lateral tarsal strip for the correction of the paralytic and involucional ectropion in Sorokdo leprosy patients.

**Methods:** Lateral tarsal strip operations were performed in 23 Sorokdo leprosy patients with recurrent corneal erosion and exposure keratopathy due to ectropion. Preoperative and postoperative sclera show and lagophthalmos were measured with a slit lamp, and anterior segment findings were taken at 1 week, 2 weeks and last follow up after the surgery. Postoperative subjective functional improvements were assessed at the last follow up.

**Results:** There was significant reductions between preoperative and postoperative measurements for scleral show (from  $2.19 \pm 0.22$  mm to  $0.37 \pm 0.11$  mm) and lagophthalmos (from  $4.51 \pm 0.38$  mm to  $2.07 \pm 0.24$  mm) ( $p < 0.05$ ). Ocular irritation symptoms including pain and tearing, and cosmetic satisfaction significantly improved after the surgery.

**Conclusions:** Lateral tarsal strip operation is an effective surgical option in the treatment of paralytic and involucional ectropion in leprosy patients.

Key Words : lateral tarsal strip, leprosy, paralytic ectropion.

## I. 서 론

아래눈꺼풀겉말림은 아래눈꺼풀테가 바깥쪽으로 뒤집어진 것을 뜻하며 크게 4가지의 원인으로 나누어 볼 수 있는 데 반흔성, 퇴행성, 마비성, 선천성으로 분류할 수 있다<sup>1)</sup>. 소록도에 거주하는 한센인들의 평균 나이는 2010년 10월 통계 결과 평균 73세이고 65세 이상이 77.5%를 차지한다. 따라서 소록도에 거주하는 한센인들의 아래눈꺼풀겉말림의 원인은 mycobacterium에 의한 안면신경마비와 동반된 퇴행성 변화가 그 원인으로 생각된다. 퇴행성 아래눈꺼풀겉말림은 아래눈꺼풀속말림과 마찬가지로 눈꺼풀의 수평이완, 아래눈꺼풀당김기(lower lid retractor)의 약화로 인한 수직이완, 눈꺼풀판의 얇아짐 및 나이가 들면서 안와의 함몰 등으로 인한 불안정성이 원인이다<sup>1)</sup>. 이러한 조직의 약화로 적절한 지지력이 없어지게 되면 중력에 의해 아래 눈꺼풀이 처지고 지속적인 표면의 자극과 눈물흘림이 조직을 더욱 늘어지게 하고 처짐이 더 심해지게 된다.

조직학적으로도 collagen degeneration 과 눈꺼풀판의 elastosis, 아래눈꺼풀 당김에서 지방조직의 증가, 눈꺼풀판 결막의 염증과 각질화, 국소적인 눈둘레근의 degeneration 과 섬유화, marginal artery의 동맥경화증 등이 발견되었고 이러한 소견들이 퇴행성 변화에 기여하는 것으로 알려져 있다<sup>2)</sup>. 마비성 눈꺼풀겉말림은 눈둘레근의 마비 또는 안면신경마비로 인해 이차적으로 발생한다. 80개 이상의 원인이 안면신경 마비의 원인으로 알려져 있지만 이중에서도 외상, 감염, Bell's palsy 및 종양이 원인으로 많은 비중을 차지한다<sup>3)</sup>. 안면 신경 마비로 인해 눈꺼풀을 닫게 하는 눈둘레근의 기능 장애, 눈물이 코로 내려가는 데 짜주는 기능의 장애, 눈물점 겉말림 등이 발생하여 기능적인 문제가 유발되며<sup>4)</sup> 눈꺼풀 겉말림 및 토안으로 결막 및 각막이 노출되어 자극감, 결막 충혈, 눈물 흘림 및 노출성 각막염 등의 합병증을 동반할 수 있다. 또한 눈둘레근의

\* 교신저자 : 김모세  
전자우편 : moses3405@hanmail.net  
주 소 : 전남 고흥군 도양읍 소록리 1  
국립소록도병원  
전 화 : 061-840-0500  
팩 스 : 061-840-0691

tone이 없어지게 되면 피부의 퇴축이 일어나 반흔성 눈꺼풀결막탈림의 동반이 가능하다.

한센병은 나균의 감염에 의한 만성전염성 질환으로 다수의 한센병 환자에서 안면신경 마비가 발생하는 것으로 보고되고 있고<sup>5)</sup> 이로 인한 마비성 눈꺼풀결막탈림은 여러 가지 안과적인 합병증을 유발하는 것으로 알려져 있다. 본 연구에서는 소록도 한센인들에게 발생한 아래 눈꺼풀 결막탈림으로 인하여 노출성 각막염 등의 안구 합병증이 발생하는 나환자에서 가쪽눈꺼풀판띠 고정술 (lateral tarsal strip operation)의 효과를 알아보고자 한다.

## II. 대상 및 방법

소록도에 거주하는 한센인 중에서 2010년 5월부터 10월까지 국립소록도병원 안과 외래에 방문 환자를 대상으로 하였다. 이 기간 중에 총 23명, 37안에서 아래눈꺼풀결막탈림에 대하여 가쪽 눈꺼풀판띠 고정술을 실시하였다. 이 중 남자는 11명, 여자는 12명이었고 평균 나이는  $72.5 \pm 7.9$  세였다. 나병의 종류는 나중나 환자가 16명, 결핵형나 6명, 중간형나의 경우 1명이었다. 수술 방법은 1 : 100,000으로 희석된 에피네프린이 섞인 1% 리도카인 혼탁액을 가쪽 안와가장자리와 그 주변부, 결막구석에 주사한 후 5분에서 10분간 마취액이 충분히 스며들 수 있도록 압박을 가한 후 가쪽 눈꺼풀 절개술을 시행하였다. 이 후 가쪽 눈구석인대의 아래 갈래를 절단하고 아래눈꺼풀이 가쪽 안와가장자리에서 완전히 분리되어 자유롭게 움직이는 것을 확인하였다. 출혈이 발생하였을시 bipolar cautery

로 지혈을 하였으며 15-0 BP blade로 눈꺼풀의 앞층판과 뒷층판을 grey line을 기준으로 분리하였다. 뒷층판의 눈꺼풀판을 집게로 잡은 후 가쪽으로 당겨 적당한 수평장력이 생기도록 여분의 눈꺼풀판띠를 잘라내었다. 눈꺼풀판띠를 고정시키기 전 안쪽 및 위쪽의 결막 상피를 칼로 긁어내어 제거한 후 spatula needle를 이용하여 5-0 prolene으로 눈꺼풀판띠를 안와가장자리 안쪽 끝막에 단단히 부착시켰다. 이후 눈꺼풀 앞층판의 여분의 피부를 속눈썹을 포함시켜 절제한 후 6-0 nylon으로 피부를 봉합하였다(Fig. 1). 이 때 환자가 눈을 감은 상태에서 토안이 심한 경우에는 피부를 바로 봉합하지 않고 가쪽눈꺼풀 봉합술도 같이 시행하였는데 이는 가쪽 위눈꺼풀의 앞층판과 뒷층판의 피부 및 결막 상피를 일부 절제하고 아래눈꺼풀의 앞층판과 뒷층판의 층을 맞추어 필요시 뒷층판끼리 봉합시는 7-0 vicryl를 사용하여 위아래 눈꺼풀판을 서로 고정시켰으며 피부의 봉합은 같은 방법으로 실시하였다.

수술 전, 후에 전면부 사진을 눈떴을 때와 감았을 때 각각 촬영하였으며 눈꺼풀 퇴축 (scleral show)의 정도를 아래쪽 각막의 limbus의 최저점과 아래눈꺼풀테와의 거리로 세극등으로 0.5 mm 단위로 측정하였고 (Fig. 2A) 토안 (lagophthalmos)의 정도를 눈을 감았을 때 위아래 눈꺼풀테 사이의 거리로 역시 세극등으로 측정하였다(Fig. 2B). 주관적인 안증상의 개선 여부를 알아보기 위해 최소치 0에서 최대치 10 중에서 환자에게 설문조사로 세가지 척도인 통증, 눈물흘림, 미용적 불만족도에 관하여 수술 전 및 수술 후 최종 경과 관찰 시에 조사하였다. 또한 수술 전 후 통증과 각막염 치료를 위하여 사용하는 안약의 개수를 비교하였다.

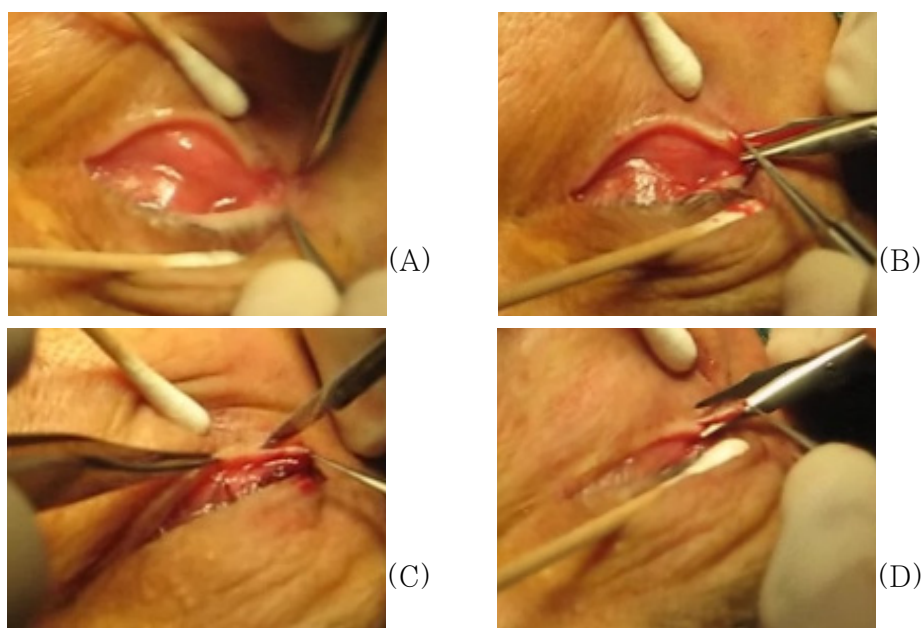


Fig. 1. Photographs of lateral tarsal strip operation procedures. After local anesthesia, lateral canthotomy (A) and lateral cantholysis of inferior crus (B) are performed. Anterior and posterior lamellae are split by 15 BP blade (C). Tarsal strip is secured to the periosteum of the lateral Whitnall's tubercle with 5-0 prolene. Redundant skin and orbicularis muscle is excised (D) and skin is sutured with 6-0 nylon.

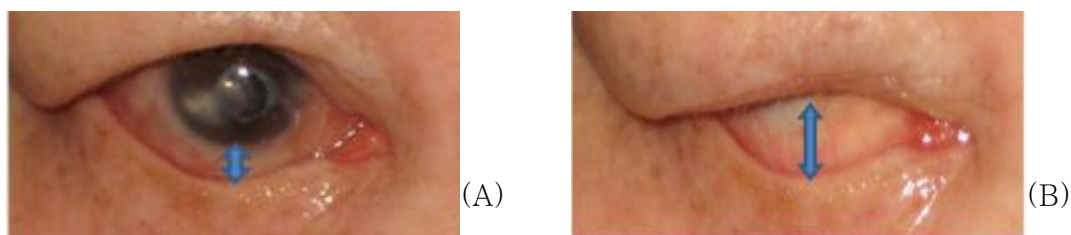


Fig. 2. Measurement of scleral show (A) and lagophthalmos (B)

통계는 SPSS 12.0(SPSS, Chicago)으로 실시하였고 눈꺼풀 퇴축과 토안을 수술 전과 수술 후 1주, 2주 및 최종 경과 관찰 시 paired t-test를 이용하여 비교하였

다. 양안 수술의 경우 우안 만의 데이터를 사용하였다. 또한 사용한 안약의 개수, 통증, 눈물흘림 및 미용적 불만족도도 수술 전후로 비교하였다.

### III. 결 과

총 23명 37안의 환자가 가쪽눈꺼풀판띠고정술을 시행받았다. 이중에서 양안에서 시행 받은 경우가 14명이었고 단안에서만 수술한 경우는 9명이었다. 평균 관찰 기간은  $38.8 \pm 7.1$  (mean  $\pm$  standard error) 일이었다. 23명의 환자 중에 가쪽 눈꺼풀판띠고정술만 시행한 경우가 15명, 토안이 심하여 가쪽 눈꺼풀봉합술(lat. tarsorrhaphy)도 같이 시행한 경우가 4명, 안쪽 눈구석성형술(med. canthoplasty)도 같이 동반한 경우가 3명, 가쪽 눈꺼풀판띠고정술을 하여도 눈물점의 외반이 있어 안쪽방추형결막절제술(med. spindle procedure)을 실시한 경우가 1명, 눈썹 처짐으로 눈꺼풀경유 눈썹성형술(transeyelid browpexy)를 시행한 경우가 1명이었다. 수술 전 이전 수술 과거력이 있었던 경우도 있었는데 2명에서 이전에 영구적 가쪽눈꺼풀봉합술(permanent tarsorrhaphy)을 시행하였으나 아래눈꺼풀 걸말림으로 인하여 각막이 노출되어 각막염이 발생한 상태였고, 1명에서 이전에 측두근전위술(temporal muscle transfer)를 시행 받았고, 2명에서 본 연구에서 수술을 시행한 반대쪽과 같은 쪽에 각각 1명씩 이전에 금판 삽입술(gold weight implantation)를 시행받았다.

수술 전과 비교하여 눈꺼풀 퇴축과 토안은 수술 후 1주, 2주 및 마지막 경과 관찰까지 유의하게 감소하였다(Fig. 3). 눈꺼풀 퇴축의 경우 수술전에는  $2.19 \pm 0.22$  (mean  $\pm$  standard error) mm 에서 수술 후 1주에  $0.07 \pm 0.13$  mm ( $p < 0.05$ ), 수술 후 2주에  $0.32 \pm 0.13$  mm ( $p < 0.05$ ), 마지막 경과 관찰시에는

$0.37 \pm 0.11$  mm ( $p < 0.05$ )로 수술 전과 비교하여 유의하게 감소하였다. 토안의 경우에도 수술 전  $4.51 \pm 0.38$  mm 에서 수술 후 1주째에  $1.30 \pm 0.20$  mm ( $p < 0.05$ ) 로 가장 많이 감소하였고, 2주째에  $2.02 \pm 0.23$  mm ( $p < 0.05$ ) 및 마지막 경과 관찰시에  $2.07 \pm 0.24$  mm ( $p < 0.05$ )로 수술 후 1주째보다는 약간 늘어나는 경향은 보였으나 대략 수술 전의 반정도의 크기로 수술 전에 비하여 유의하게 감소한 상태를 유지하였다.

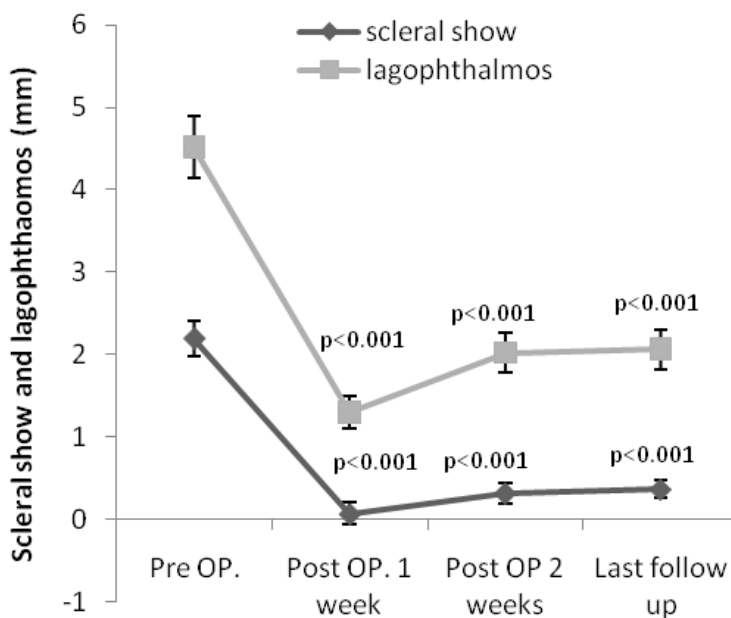


Fig. 3. Changes in scleral show and lagophthalmos of Hansen patients with paralytic and involucional ectropion after the lateral tarsal strip operation. In each follow up, the parameters show significant reductions after surgery in comparing with preoperative state.

경과 기간이 길어짐에 따라 수술 후 첫 주에 나타난 눈꺼풀 퇴축과 토안의 감소가 약화되는 것에 관하여 알아보기 위해, 최종 경과 관찰 기간 vs. 마지막 경과 관찰과 수술 후 1주 사이의 눈꺼풀 퇴축과 토안의 변화에 관하여 linear regression을 실시하였다. 최종 경과 관찰 기간은  $38.8 \pm 7.1$  일 이었고 전체 환자에서 수술 후 일주째와 최종 경과 사이의 수술효과 감소는 눈꺼풀 퇴축의 경우  $0.29 \pm 0.41$  mm 였고 토안의 경우  $0.80 \pm 0.17$  mm 였다. 최종 관찰 기간 vs. 수술효과 감소량의 경우는 눈꺼풀 퇴축의 경우  $0.18$  mm/ 1 month ( $p=0.102$ ) 였으나 유의하지는 않았다. 토안의 경우에

도 역시  $0.21$  mm/1 month ( $p=0.244$ ) 로 유의하지는 않았다.

통증, 눈물흘림, 미용적 불만족도 세가지의 주관적 지표에 대해서도 수술 전과 비교하여 최종경과 관찰시에 유의한 감소가 있었다( $p < 0.05$ )(Fig. 4). 또한 안약사용 개수도 수술 전  $3.04 \pm 0.10$  개에서 수술 후  $2.57 \pm 0.16$  개로 유의한 감소가 있었다 ( $p < 0.05$ )(Fig. 5).

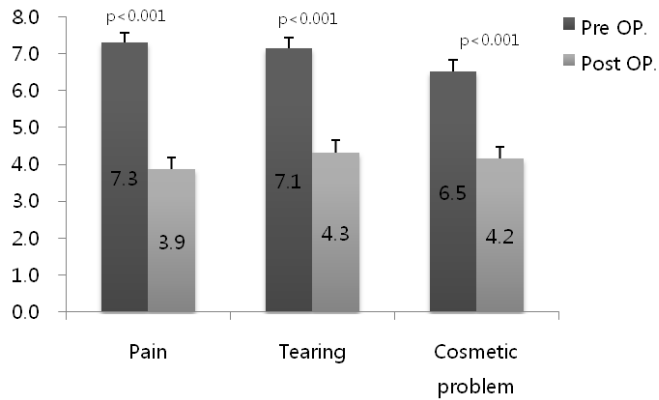


Fig. 4. Subjective scoring from Hansen patients with lower lid ectropion including pain, tearing and cosmetic problem significantly decreased after lateral tarsal strip operation.

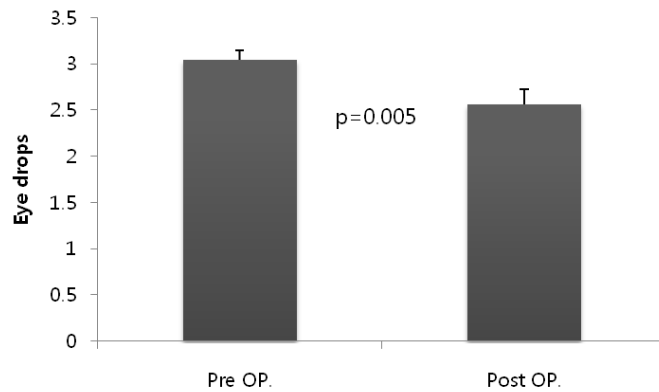


Fig. 5. Lateral tarsal strip operation significantly decreased the number of eyedrops in Hansen patients with lower lid ectropion.

**Case 1.**

65세 여자 환자로 지속적인 양안 안구 통증 및 눈물 흘림을 주소로 내원하였고 세극등 검사상 양안 반복적인 각막 짓무름과 corneal thinning 을 보이고 있었고 경과 관찰 기간 중 우안에 세균 각막염이 발생하여 fortified cephalosporin 및 fortified

gentamycin으로 치료하였다. 양안 눈꺼풀 퇴축도 3mm 가량되었고 (Fig. 6A), 토안도 4mm 가량되었다 (Fig. 6B). 수술 후 4개월 쯤 눈꺼풀 퇴축이 0.5mm 가량으로 감소하고 (Fig. 6C) 토안은 1.5mm 가량 남았으며 (Fig. 6D) 주관적인 증상도 많이 호전되었다 (from 7/5/6 to 5/5/4).

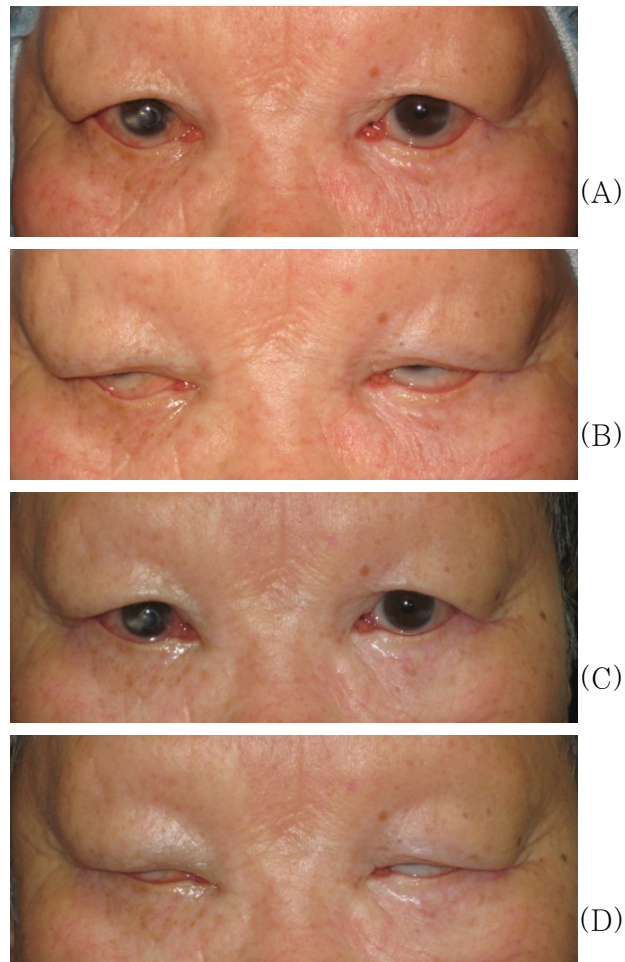


Fig. 6. Preoperative photographs of a 65 year old female showing both lower lid retraction (A) and lagophthalmos (B). During the follow ups, the cornea showed recurrent corneal erosions (OU) and bacterial keratitis (OD) that was cured by fortified antibiotics. Four months after the lateral tarsal strip operation, lid retraction (C) and lagophthalmos (D) decreased.

### Case 2.

58세 남자 환자로 우안의 지속적인 안구 통증 및 눈물흘림을 호소하였고 과거에 우안 락막염 제거술을 실시하였다. 세극 등 검사상 좌안은 심한 각막혼탁으로 홍채

가 잘 보이지 않았으며 우안안 결막화된 각막소견을 보였다. 우안 수술 후 우안에서 눈꺼풀 퇴축은 2.5mm (Fig. 7A), 토안은 4mm (Fig. 7B) 였다. 수술 후 sclera show는 0mm (Fig. 7C), 토안 또한 0mm

(Fig. 7D) 였고 주관적 증상 역시 많은 개선이 있었다 (8/8/8 => 2/3/3). 우안 가쪽눈꺼풀판띠고정술 후 3개월이 지난 후 우안의 각막에 각막신생혈관막 제거술 및 양막이식술 (debridement of corneal neovascularization

and temporary amniotic membrane transplantation)을 실시한 후 시력이 개선되고 (0.01 => 0.1) 각막 신생혈관이 감소하였다.

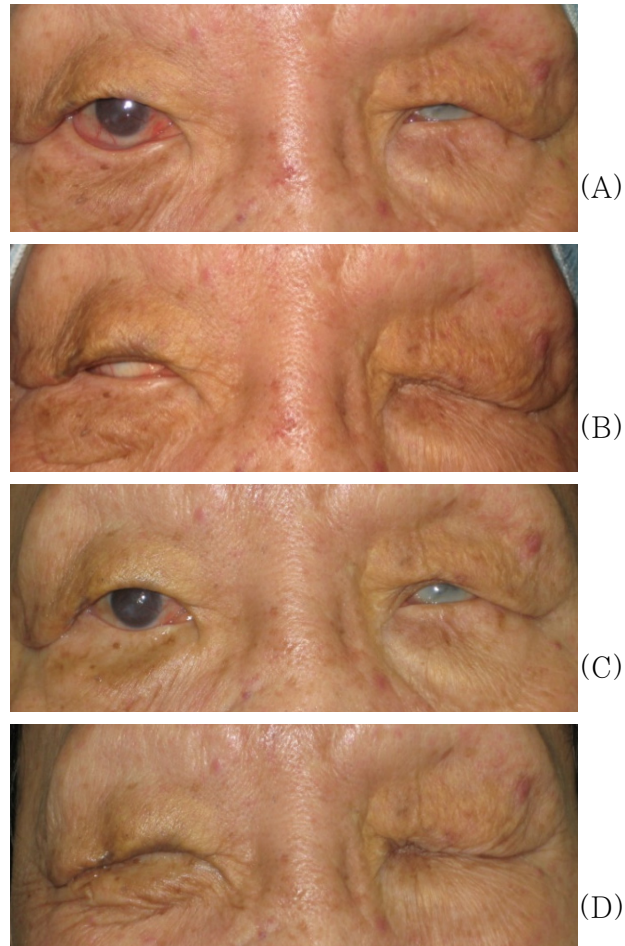


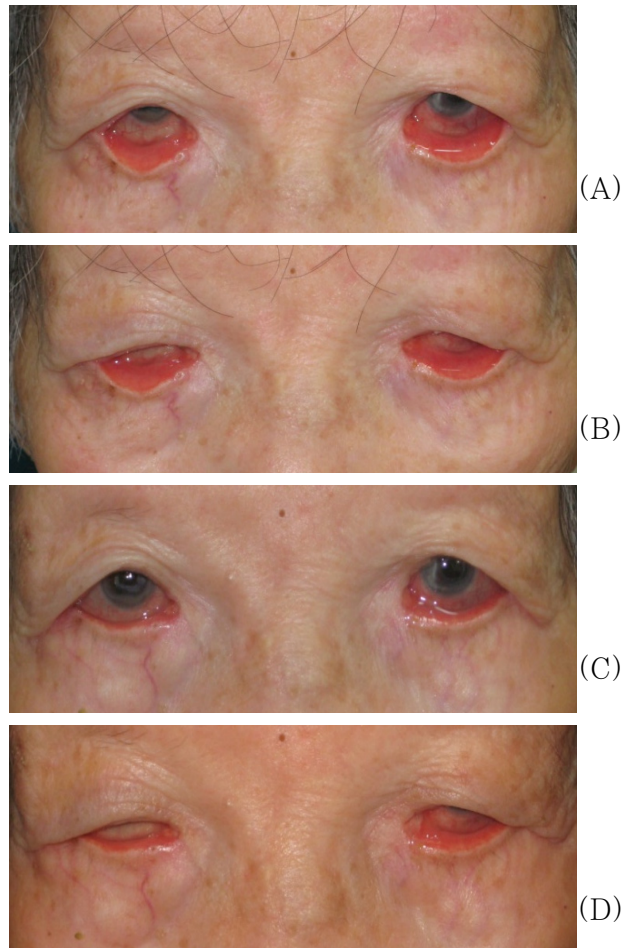
Fig. 7. Preoperative photographs of a 57 year old male showing lower lid retraction (A) and lagophthalmos (B). Four months after the lateral tarsal strip operation, lid retraction (C) and lagophthalmos (D) disappeared. Three months after the surgery, the patient underwent debridement of corneal neovascular membrane and temporary amniotic membrane transplantation, and then visual acuity improved from 0.01 to 0.1 and corneal neovascularization regressed.

**Case 3.**

76세 여자 환자로 매우 심한 눈꺼풀 퇴축 (Fig. 8A) 및 토안 (Fig. 8B)으로 지속적인 양안 안구 통증을 호소하고 있는 환자로 양안 가쪽눈꺼풀판띠 고정술 및 우안

의 안쪽방추형결막절제술을 시행 받고 수술 후 3개월 쯤 객관적 및 주관적 지표에서 많은 개선이 있었으나 여전히 어느 정도 눈꺼풀 퇴축 (Fig. 8C)과 토안 (Fig. 8D)이 남아 있었다.

Fig. 8. A 76 year old female underwent both lateral tarsal strip operation and right medial spindle procedure due to the severe lower lid retraction (A) and lagophthalmos (B). The lid retraction and lagophthalmos significantly decreased but slightly remained after surgery (C and D).



## IV. 고 찰

나균에 의한 안합병증은 1. 나균에 의한 직접적인 안내 침입, 2. 제 5, 7 뇌신경으로 이차적 침입, 3. 신체 타 부위의 나병소로부터 오는 자극에 대한 포도막 내부의 과민 반응 등에 의해 유발되는 것으로 알려져 있다<sup>5,6</sup>. 한센병 환자에서 발생한 눈꺼풀겉말림은 7번 신경 마비에 의한 마비성 눈꺼풀겉말림으로, 장기화 될 경우 각막이 지속적으로 노출되어 각막 미란, 노출성 각막염, 각막 궤양, 심하면 각막 천공과 같은 합병증을 일으킬 수 있어 수술적 치료의 대상이 된다<sup>6</sup>. 이러한 합병증은 5번 뇌신경이 같이 동반되었을 때 더욱 심해지는데 이는 5번 뇌신경이 각막의 감각신경인데 감각신경의 저하는 결국 neurotrophic keratopathy가 되고 이는 neurological mediator에 의해 각막의 상피층을 제대로 자라지 못하게 하여 노출성 각막염을 더욱 악화시킬 수 있다<sup>7</sup>.

본 연구에서 수술 후 눈꺼풀 퇴축은 대부분 1mm 이하로 줄어들었고 토안은 감소하기는 하였으나 평균 2mm 정도로 수술 전의 반 정도의 크기로 남아있었다. 그러나 대부분의 환자에서 증상의 개선을 보였다. 토안은 여전히 남아있었으나 증상의 개선을 보인 이유는 눈꺼풀 퇴축의 감소에 의한 눈물층의 각막에 대한 안정적인 눈물층 제공에 의한 것으로 생각된다. Fig. 9에서 알 수 있듯이 눈꺼풀 퇴축이 발생하면 눈을 뜬 상태에서 눈물층이 각막을 제대로 지지하지 못하게 되고 노출성 각막염이 발생할 수 있는데 각막의 상피층에서 breakdown이 발생하고 corneal integrity의 소실이 발생

하여 심하면 각막의 천공까지 발생이 가능하다. 이 때 각막 표면의 5번 신경 침범에 의한 감각저하까지 동반된다면 각막 천공의 위험은 더욱 커지게 된다<sup>8</sup>. 각막의 혼탁이 매우 심하고 각막 상피층의 상태가 훨씬 좋지 않은 눈에 대해서 아래눈꺼풀 겉말림을 동반한 한센인들이 증상을 별로 호소하지 않고 각막 표면에 erosion 정도만 있는 눈에서 증상을 심하게 호소한 경우를 종종 보게 되는데 이는 각막 감각의 소실이 각막 병변의 악화에 많은 영향을 준다는 증거가 될 수 있다. 수술 후 아래눈꺼풀 겉말림 환자에서 토안이 남아 있어도 증상 개선의 또 다른 이유는 환자들의 윗눈꺼풀의 눈감는 기능은 중력에 의하여 어느 정도 보존이 되는 경향을 보였고 완전 안면 신경 마비가 흔치 않았으며 토안이 남아 있어도 눈을 감았을 때 눈이 올라가는 벨현상 때문에 자거나 눈을 감을 때 각막보호가 되는 경향이 있었다. 실제로 저자의 개인적인 경험으로 눈꺼풀겉말림 환자들에게 증상에 대해 직접 물어봤을 때에 아침에 자고 일어나면 증상이 없다가 활동을 하기 시작하고 시간이 어느 정도 지난 오후나 저녁때 통증 및 눈물 흘림 등의 증상이 심해진다고 호소하는 환자가 많았다.

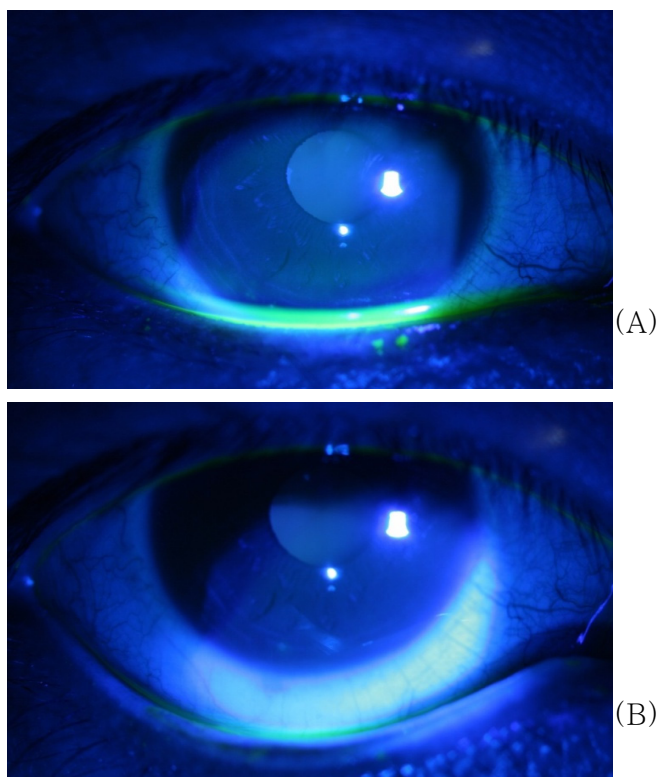


Fig. 9. (A) In an open eye, no eyelid retraction causes tear meniscus to offer adequate aqueous tear to the surface of cornea, however, (B) tear meniscus doesn't reach lower margin of the limbus in the retracted lower lid. Deficiency of aqueous tear in the cornea causes exposure keratopathy.

대부분의 환자에서 아래눈꺼풀 겉말림과 눈꺼풀 퇴축이 가쪽눈꺼풀판띠 고정술로 해결되었으나 Case 3번 같은 경우 수술 후에도 여전히 눈꺼풀 퇴축이 남아 있었는데 이는 마비성 및 퇴행성 변화가 오래되어 눈둘레근의 tone의 이상으로 반흔성 변화가 피부에 생겨서인 것으로 생각된다. 이러한 경우에는 저하된 수직 방향의 내적 지지력의 증강을 위해 아래눈꺼풀당김근(CPF)와 눈꺼풀판 사이를 분리시키고 그 사이에 이식

편을 삽입하는 방법으로 아래눈꺼풀당김근을 약화시켜 하안검을 올리는 방법을 사용 가능할 것으로 보인다<sup>9)</sup>. 그러나 이러한 뒷층판 연장술로 충분하지 않을 때에는 피부 이식술과 같이 앞층판을 연장시키는 방법을 병행해야 할 것이다.

수술 방법적인 측면에서 보면 한센병과 같이 마비성 눈꺼풀겉말림의 치료 방법으로는 정적인 방법으로 눈꺼풀봉합술, 가쪽 눈꺼풀판띠고정술, 동적인 방법으로 측두근

전위술, 스프링 삽입술 (wire spring) 및 금판 삽입술 등이 시도되어 왔다<sup>10,11</sup>. 국내 보고에 의하면 Ahn 등은 과거에는 측두근 전위술이나 금판 삽입술과 같이 동적인 방법을 주로 사용하였으나 나중에는 상하 안검의 가동력을 높이기 위해 정적인 수술방법을 주로 사용하였다고 보고하였다<sup>12</sup>. 동적인 방법이 줄어드는 이유는 Kim 등의 보고에 의하면 측두근 전위술은 윗눈꺼풀의 형태가 변형되거나 식사 시 눈감김이 부자연스러워질 수 있으며, 밤에 측두근이 이완되어 수면 중 자주 눈감김이 불완전해지는 단점이 있다고 하였다<sup>13</sup>. 위눈꺼풀 금판 삽입술은 시술이 비교적 쉽고, 미용적으로 눈에 잘 띄지 않고 가역적인 신경마비 환자에서 신경회복 후 쉽게 다시 제거할 수 있어 안면신경 마비에 의한 마비성 눈꺼풀 걸말림의 치료에 과거부터 좋은 방법으로 제시되었으나 환자의 위치에 따라 안검폐쇄의 정도가 영향을 받으므로 책을 읽거나 아래로 시선을 향할 때 눈이 감기는 합병증이 발생할 수 있으며 및 금조각 삽입 부위의 감염, 이로 인한 금조각의 돌출, 과교정으로 인한 안검하수 등의 합병증이 유발될 수 있는 것으로 알려져 있다<sup>13-14</sup>. 본원에서도 가쪽 눈꺼풀판띠고정술을 시행한 환자 중 2명에서 과거에 금판삽입술을 시행받은 적이 있었는데 한 명은 금판삽입술 이후 지속적인 각막자극증상을 호소하였고 다른 한 명은 시술 받은 쪽의 안검하수를 호소하고 있었다.

가쪽 눈꺼풀판띠고정술은 1980년대 초반부터 시술이 시작되어 마비성 및 퇴행성 눈꺼풀걸말림에 대하여 좋은 수술 효과를 나타내고 있다<sup>15-16</sup>. 대표적인 특징으로 눈꺼풀의 절제가 적고 눈꺼풀의 반흔이 없어 생

성된 눈물의 유지가 가능하며 정상적인 형태의 눈구석각의 유지를 가능하게 하므로, 재발이 적고 간편하며 빠른 시간 내에 할 수 있다는 장점이 있다고 보고되고 있다. 이후 수 많은 변형을 거치며 현재까지 이어져오고 있다<sup>9,12</sup>. 본 연구의 결과에서도 가쪽 눈꺼풀판띠고정술은 하안검 위치의 정적인 교정을 통하여 눈꺼풀 퇴축을 감소시키고 각막에 안정적인 눈물층을 공급하여 환자의 증상 완화 및 각막 병변의 악화와 재발을 막을 수 있는 것으로 보인다.

본 연구는 몇 가지 보완되어야 할 점이 있는데 첫째로 짧은 경과 관찰 기간으로 최대 6개월 정도로 경과 관찰이 짧다. 추후 증상의 재발에 대한 평가가 제대로 이루어져야 하고 장기적인 관찰을 수반하는 연구가 필요하다. 둘째로 적은 환자군인데 소록도에는 2010년 10월 현재 약 600여명의 환자가 섬에서 생활하고 있다. 23명의 환자가 600명 중에서는 결코 적은 숫자가 아니지만 환자군의 증가는 연구의 신뢰도를 더 높여줄 것이다.

## V. 결론

가쪽 눈꺼풀판띠고정술은 소록도에 거주하는 나이가 많은 한센병 환자의 만성적이고 비가역적인 안면 신경 마비에 동반된 퇴행성 눈꺼풀 걸말림과 이차적인 눈꺼풀 퇴축, 토안 및 노출성 각막염의 치료에 있어 효과적인 수술 방법으로 생각된다.

## <참 고 문 헌>

1. Frueh BR, Schoengarth LD. Evaluation and treatment of the patient with ectropion. *Ophthalmology*. 1982 Sep; 89:1049-54.
2. Stefanyszyn MA, Hidayat AA, Flanagan JC. The histopathology of involutinal ectropion. *Ophthalmology*. 1985 Jan;92:120-7.
3. Lisman RD, Smith B, Baker D, Arthurs B. Efficacy of surgical treatment for paralytic ectropion. *Ophthalmology*. 1987 Jun;94:671-81.
4. Rosenberg S, Goldfarb M. Management of paralytic ectropion. *Ann ophthalmol* 1981;13:1063-5.
5. Daniel E, Koshy S, Rao GS, et al. Ocular complications in newly diagnosed borderline lepromatous and lepromatous leprosy patients: baseline profile of the Indian cohort. *Br J Ophthalmol* 2002;86: 1336-40.
6. Kumar P, Saxena RC, Srivastava SN. Leprotic paralytic lagophthalmos with ectropion and its surgical correction. *Indian J Ophthalmol* 1986;34:15-8.
7. Alper MG. The anesthetic eye: an investigation of changes in the anterior ocular segment of the monkey caused by interrupting the trigeminal nerve at various levels along its course. *Trans Am Ophthalmol Soc*. 1975;73:323-65.
8. Donzis PB, Mondino BJ. Management of noninfectious corneal ulcers. *Surv Ophthalmol*. 1987 Sep-Oct;32: 94-110. Review.
9. Ahn SY, Park HJ. Reappraisal of the lateral tarsal strip in the treatment of paralytic ectropion, 2008. June; 41:47-53
10. Rosenberg S, Goldfarb M. Management of paralytic ectropion. *Ann Ophthalmol* 1981;13:1063-5.
11. Foda HM. Surgical management of lagophthalmos in patients with facial palsy. *Am J Otolaryngol* 1999;20:391-5.
12. Ahn SY, Park HJ. Review of treatment of paralytic ectropion and lagophthalmos, 2009. December; 42:45-53
13. Kim KH, Chung IY, Seo SW. The Effect of Augmented Lateral Tarsal Strip for Paralytic Ectropion in Leprosy Patients. *J Korean Ophthalmol Soc* 2009;50:497-504
14. Woo JM, Jeong SK, Park YG. Gold weight lid implantation for the management of facial nerve palsy. *J Korean Ophthalmol Soc* 1995; 36:2067-73.
15. Anderson RL. Tarsal strip procedure for correction of eyelid laxity and canthal malposition in anophthalmic socket. *Ophthalmology* 1981;88:192-208.
16. Becker FF. Lateral tarsal strip

소록도 한센인의 아래눈꺼풀걸말림에 대한 가쪽 눈꺼풀판띠고정술의 효과: 김모세

procedure for the correction of  
paralytic ectropion. Laryngoscope  
1982;92:382-4.